

## 当科における微細石灰化病変に対する 超音波ガイド下マンモトーム生検の初期成績

河合 由紀, 阿部 元, 梅田 朋子, 張 弘富, 来見 良誠, 谷 徹

滋賀医科大学外科学講座 乳腺・一般外科

### Clinical Study of Ultrasound-Guided Mammotome in the Management of Microcalcifications

Yuki KAWAI, Hajime ABE, Tomoko UMEDA, Hirotochi CHO,  
Yoshimasa KURUMI and Tohru TANI

Division of General Surgery, Department of Surgery, Shiga University of Medical Science

**Abstract** Stereotactically-guided vacuum-assisted biopsy (Mammotome) has been performed when microcalcifications are noted on mammography. Recently, the microcalcification has been able to be diagnosed on ultrasound, and the indication of ultrasound-guided mammotome has been extended. We evaluated the accuracy of ultrasound-guided mammotome in the management of microcalcifications. Ultrasound-guided mammotome was performed on 23 patients between October 2007 and April 2009 in our hospital. The calcification categories on mammography were: category 3, 52.2 % (12 cases); category 4, 34.8 % (8 cases); and category 5, 13.0 % (3 cases). There were 21 cases without mass lesions on ultrasound. The mean number of specimens with mammotome was 6.9. Among these 23 patients, 5 patients were diagnosed as having malignancies that 3 cases were ductal carcinoma in situ, and 2 cases were invasive ductal carcinoma. We encountered one case with bleeding after ultrasound-guided mammotome. However, there were no severe adverse events. Ultrasound-guided mammotome is a useful, convenient and safe diagnostic method for detecting not only mass lesion but also non-mass lesion with microcalcifications as well as stereotactically-guided mammotome in mammary gland.

**Keywords** mammary gland, ultrasound, mammotome, microcalcification

#### はじめに

近年、我が国においてもマンモグラフィ併用乳癌検診が行われるようになり、非触知であってもマンモグラフィでカテゴリー3以上を呈するため要精査例とし

て拾い上げられる症例が多く見られるようになった。非触知病変のうち、腫瘍形成性病変ではマンモグラフィ、超音波画像ともに描出は比較的容易であるのに対し、微細石灰化のみの腫瘍非形成性病変では超音波で描出困難とされ、ステレオガイド下マンモトーム生検が一般的に行われている。しかし、近年では超音波診

Received January 15, 2010

Correspondence: 滋賀医科大学外科学講座（乳腺・一般外科） 河合 由紀

〒520-2192 滋賀県大津市瀬田月輪町 yuki9560@belle.shiga-med.ac.jp

断装置での微細石灰化描出能の向上により、超音波ガイド下マンモトーム生検の適応が拡大されている。また超音波ガイド下マンモトーム生検はステレオガイド下マンモトーム生検に比べ比較的簡便であるという利点もあり、当科でも2007年10月に導入し表1に示す適応に基づいて施行している。このうち当科における微細石灰化病変に対する超音波ガイド下マンモトーム生検の初期成績を検討し報告する。

表1 当科における超音波ガイド下マンモトーム生検の適応

1) 診断目的
・細胞診、針生検で確定診断が得られない病変
・非触知病変で超音波上描出可能な以下の病変
小腫瘍病変
腫瘍非形成性病変：微細石灰化病変
限局した低エコー域
乳管拡張病変
2) 治療目的
・術前薬物療法施行時の組織採取
・小腫瘍摘出

## 対象と方法

2007年10月から2009年4月までの間にマンモグラフィ上カテゴリー3以上の微細石灰化を認めた病変に対し、診断目的に超音波ガイド下マンモトーム生検を施行した23症例を対象とした。症例はすべて女性で、平均年齢は48.3歳(28歳～73歳)であった。他院からの紹介は17例(73.9%)であり、紹介受診時にマンモグラフィ精度管理中央委員会の認定するA判定の医師がマンモグラフィのカテゴリー分類<sup>[1]</sup>を行った。乳房超音波検査にはTOSHIBA Aplio XGを使用し、石灰化描出にはMicro Pureモードを併用した。吸引式乳腺組織生検装置としてマンモトームシステムEXタイプ(Johnson & Johnson)を使用し、8Gまたは11Gの穿刺針にて平均6.9本(4～9本)の組織を採取した。

## 結果

マンモトーム生検を行った23例のうち、視触診所見にて腫瘍を触知したものは1例(4.3%)、非触知は22例(95.7%)であった。マンモグラフィでの微細石灰化の形態および分布を表2に示す。カテゴリー分類

表2 マンモグラフィでの石灰化の形態と分布

	微小円形	淡く不明瞭	多形性	微細線状 分枝状	
びまん性 領域性	0	0	0	0	0 (0.0%)
集簇性	6	3	1	0	10 (43.5%)
区域性	6	4	3	0	13 (56.5%)
	12 (52.2%)	7 (30.4%)	4 (17.4%)	0 (0.0%)	

は、カテゴリー3が12例(52.2%)、カテゴリー4が8例(34.8%)、カテゴリー5が3例(13.0%)であった。乳腺超音波所見では、石灰化描出の背景に腫瘍像を伴うものが2例(8.7%)、低エコー域を伴うものが7例(30.4%)、いずれも伴わないものが14例(60.9%)であった。マンモトーム生検前に当院または前医にて穿刺吸引細胞診を施行されたものは5例、針生検(Core needle biopsy)を施行されたものは2例あったが、いずれも確定診断困難であった。腫瘍触知した1例は超音波検査では腫瘍像は描出されず、前医で穿刺吸引細胞診と針生検が行われていたものの微細石灰化のマンモグラフィ所見との不一致が疑われてマンモトーム生検目的に紹介された症例であった。腫瘍形成性病変2例のうち、1例は上記と同じく前医での穿刺吸引細胞診・針生検と微細石灰化のマンモグラフィ所見との不一致の疑いによりマンモトーム生検目的に紹介された症例(結果的には悪性であった)で、もう1例は針生検に難渋する小腫瘍病変に対し微細石灰化ごと採取するためマンモトーム生検の適応となった症例であった。

マンモトーム生検による石灰化採取率は87.0%(23例中20例)であり、その確認の内訳を図1に示す。図2の如くモニター撮影で確認できたもの12例(52.2%)、モニター撮影が施行できず病理組織診断で確認できたもの8例(34.8%)であった。病理組織検査の結果は良性18例(78.3%)、悪性5例(21.7%)で、悪性例のうち非浸潤性乳管癌3例、浸潤性乳管癌2例という診断を得たが、手術標本の組織診断ではマンモトーム生検で非浸潤癌と診断されたうちの1例が浸潤癌であった(表3)。この相違の見られた症例の病理組織診断は、Invasive ductal carcinoma with a predominant

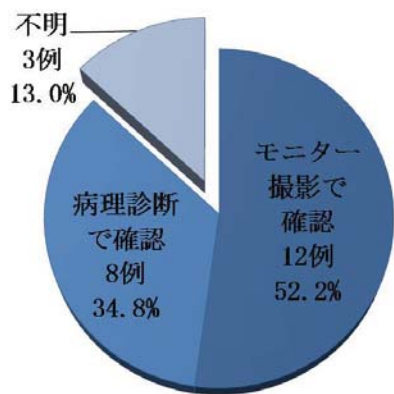


図1 生検標本の石灰化採取確認法

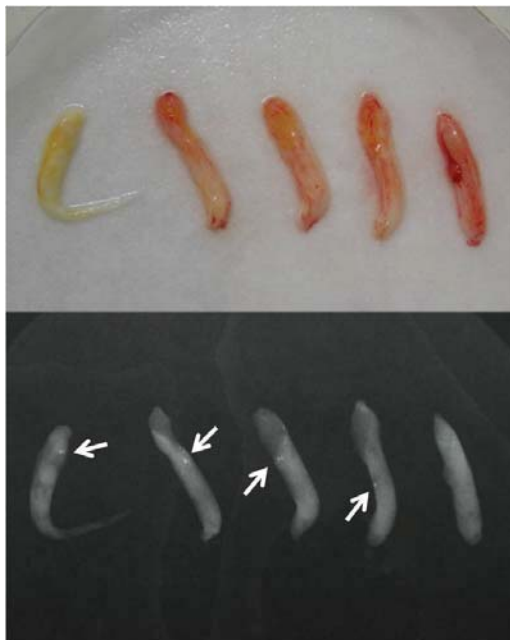


図2 specimen マンモグラフィ (矢印は石灰化)

表3 マンモトーム生検標本の病理組織診断

良性	18例 (78.3%)		
悪性	5例 (21.7%)	生検標本	手術標本
		非浸潤癌 3例	非浸潤癌 2例
		浸潤癌 2例	浸潤癌 3例

intraductal component, papillo-tubular type であり、浸潤部以外の部位からマンモトーム生検したものと考えられた。

合併症としては軽度血腫 1 例 (4.3%) のみで、気分不良や皮膚損傷のほか重篤な合併症は認めなかった。マンモトーム生検で良性と診断された症例のうち現在までの経過観察中に悪性の転帰をとった症例は認められていない。

## 考察

当科では、乳腺病変の診断に超音波ガイド下穿刺吸引細胞診 (22G 針) および針生検 (16G または 18G 針) を原則としているが、確定診断がつかなかった場合、従来では外科的切除生検を用いる場合もあった。しかし 2004 年 4 月よりマンモトーム生検が保険適応となり、2007 年 10 月超音波ガイド下マンモトーム生検装置が当科に導入されてから、確定診断に難渋する病変に対してはマンモトーム生検を用いる機会が増えている。今回腫瘍形成性病変 2 症例でのマンモトーム生検を経験したが、いずれも穿刺吸引細胞診や針生検で確定診断に難渋する病変としての適応であった。穿刺吸引細胞診や針生検に比べて、マンモトーム生検はその吸引システムにより一回の穿刺で 360 度任意の方向から多量の組織 (11G で約 100mg, 針生検では 16G で約 15mg) を複数回採取することができる。穿刺回数が少なく済むと検査時間が短縮されるうえ、穿刺経路への腫瘍細胞の播種の可能性が低下する<sup>[2]</sup>。また外科的生検と比べても、小さな刺入創で検体採取可能なことから低侵襲で整容性に優れるという利点がある。通常、マンモトーム生検はステレオガイド下または超音波ガイド下で行われるが、ステレオガイド下の場合その撮影装置が高価で設置場所も制限されること、乳房の圧迫を要するため操作中に気分不良や体位の変動による生検不能例が生じることがあり、超音波ガイド下の方を多用する施設も増加してきている<sup>[3]</sup>。

超音波ガイド下マンモトーム生検ではまず病変が超音波検査で描出されることが前提であるが、微細石灰化は一般に超音波で描出されにくいとされてきた。しかし、超音波診断装置の性能向上、MicroPure モードの併用により腫瘍形成・非形成を問わず微細石灰化の描出そのものが可能になり、さらにエラストグラフ

ィやドップラーエコーの併用により腫瘍形成性病変だけでなく腫瘍非形成性病変へも適応が広がり、従来ステレオガイド下で行っていた病変に対しても超音波ガイド下にマンモトーム生検が可能となってきた。実際、今回の検討の中ではマンモグラフィで要精査となるカテゴリー3以上の微細石灰化を指摘されたものの、従来の超音波検査では石灰化の描出そのものや背景に腫瘍像や低エコー像を認めない症例も多く、そのために精査目的で他院より紹介された症例も多く含まれていた。

マンモトーム生検の問題点として、多量で病理組織診断に十分な組織が採取可能といえども必ずしも腫瘍の全体を把握している訳ではなく、マンモトーム生検で非浸潤性乳管癌と診断された中に一定の割合で浸潤性乳管癌が併存する可能性が挙げられる<sup>[4,5]</sup>。微細石灰化を伴う腫瘍非形成性病変の場合には非浸潤性乳管癌であることが多いが、今回の検討でも3例中1例にマンモトーム生検標本と手術標本の不一致を認めており、マンモトーム生検で非浸潤性乳管癌と診断されてもセンチネルリンパ節生検の施行は必要と考えられた。

超音波ガイド下マンモトーム生検の合併症としては一般に出血、大胸筋損傷、皮膚の損傷、局所麻酔によるショックなど挙げられている<sup>[6,7]</sup>が、当科では生検後の軽度血腫を1例経験したのみで、ステレオガイド下のような検査中の気分不良やポジショニングのずれなどは経験していない。ほかに重篤な合併症も認めておらず、患者への侵襲が少ない検査と考えられた。

今後、腫瘍形成性病変だけでなく、微細石灰化を伴うような腫瘍非形成性病変に対しても積極的に超音波検査を行い、確定診断困難な症例に対する不要な外科的生検を減らし、より安全で確実性の高い検査となるよう超音波ガイド下マンモトーム生検の経験を重ねていきたい。

## 結語

当科における乳房の微細石灰化病変に対する超音波ガイド下マンモトーム生検の初期成績について検討した。超音波ガイド下マンモトーム生検は近年の超音波診断装置の性能が向上したことにより、確定診断に難渋する腫瘍形成性病変に対してだけでなく、従来ステレオガイド下マンモトーム生検の適応とされてきた腫瘍非形成性の微細石灰化病変に対する適応も広がり、

低侵襲かつ正確性の高い検査として有用な診断手技と考えられた。

なお本論文の要旨は第17回日本乳癌学会総会において発表した(2009年7月,東京)。

## 文献

- [1] (社)日本医学放射線学会, (社)日本放射線技術学会マンモグラフィガイドライン委員会, 乳房撮影委員会, 乳房撮影専門小委員会. マンモグラフィガイドライン第2版増補版. 東京, 医学書院, 2007
- [2] Diaz LK, Wiley EL, Venta LA. Are malignant cells displaced by large-gauge needle core biopsy of the breast? *Am J Roentgenol*, 173(5): 1303-1313, 1999
- [3] 中村清吾, 竹井純子, 加藤敏彦, 鈴木高祐. マンモトーム生検改訂第2版(霞富士雄, 坂元吾偉監修), 東京, 医学書院, 1-6(マンモトーム生検の適応とその位置づけ), 2002
- [4] 藤田崇史, 水谷三浩, 遠山竜也, 山下年成, 林裕倫, 角田伸行, 藤井正宏, 近藤直人, 佐藤成憲, 吉本信保, 木村万里子, 岩田広治. 当院における超音波ガイド下マンモトーム生検の経験. *乳癌の臨床*, 22(3): 209-212, 2007
- [5] 角田ゆう子, 比嘉国基, 片山信仁, 尾崎慎治, 坂本正明, 坂本尚美, 小川朋子, 阿部聡子, 戸崎光宏, 福間英祐, 星和栄. 超音波ガイド下マンモトーム生検で診断された乳癌の検討. *乳癌の臨床*, 24(4): 489-493, 2009.
- [6] Simon JR, Kalbhen CL, Cooper RA, Flisak ME. Accuracy and complication rates of us-guided vacuum-assisted core breast biopsy: Initial results. *Radiology* 215(3): 694-7, 2000.
- [7] Nakano S, Sakamoto H, Ohtsuka M, Mibu A, Sakata H, Yamamoto M. 超音波ガイド下吸引式針生検の評価と適応 (evaluation and indications of ultrasound-guided vacuum-assisted core needle breast biopsy). *Breast Cancer* 14(3): 292-296, 2007.

## 抄録

マンモグラフィ上の微細石灰化病変に対しステレオガイド下マンモトーム生検が一般的に行われているが、近年は超音波装置の微細石灰化描出能の向上により、超音波ガイド下マンモトーム生検の適応が拡大されている。また超音波ガイド下マンモトーム生検はステレオガイド下に比べ比較的簡便であるという利点もある。当科でも2007年10月に導入されたので、微細

石灰化病変に対する超音波ガイド下マンモトーム生検の初期成績を検討した。【対象】マンモグラフィ上微細石灰化を認めた病変に対し、診断目的に超音波ガイド下マンモトーム生検を施行した 23 症例。【結果】マンモグラフィの石灰化カテゴリー（C）は、C-3：12 例（52.2%）、C-4：8 例（34.8%）、C-5：3 例（13.0%）であった。超音波検査上、石灰化描出の背景に腫瘤像を伴わないものは 22 例あった。平均採取本数は 6.9 本で、病理組織診断は良性 18 例（78.3%）、悪性 5 例（21.7%）であり、悪性例のうち非浸潤癌 3 例、浸潤癌 2 例であった。マンモトーム生検標本と手術標本とで病理診断の不一致を 1 例認めた。合併症は軽度血腫が 1 例のみで、気分不良や皮膚損傷は認めなかった。

【まとめ】超音波ガイド下マンモトーム生検は腫瘤形成性病変だけでなく従来ステレオガイド下マンモトーム生検の適応とされてきた腫瘤非形成性の微細石灰化病変に対しても診断に有用で、患者負担も少ない検査であると考えられた。

#### キーワード

乳腺，超音波，マンモトーム生検，微細石灰化