

滋賀医科大学附属病院地域医療連携システムを利用して  
先天性歯の欠損症例にインプラント治療を応用し、歯列と咬合を  
審美的および機能的に回復した1症例

越沼伸也, 堀澤建介, 村上拓也, 大上啓輔, 西川正典, 山本学

滋賀医科大学医学部歯科口腔外科学講座 (主任: 山本学 教授)

Occlusion recovery and an esthetic and functional restoration by dental implant  
treatment for congenitally missing teeth through community partnership with  
the attached hospital of the Shiga University of Medical Science.

Shinya KOSHINUMA, Kensuke HORISAWA, Takuya MURAKAMI, Keisuke OUE, Masanori  
NISHIKAWA, Gaku YAMAMOTO

Department of Oral and Maxillofacial Surgery, Shiga University of Medical Science(Chief: Gaku YAMAMOTO)

**Abstract**

Oral cavity treatments comprising several fields such as prosthetic, preservation, periodontal, orthodontic, and surgical treatment can be used for the correction of various conditions. The oral cavity can assume complete functionality through restoration of each function and harmonizing. By cooperating with the department of family medicine, or registration medicine, we were able to completely resolve these problems occurring in the oral cavity. Through this cooperation oral cavity function was restored by the administration of comprehensive treatment; particularly, surgical implant treatment was performed through community partnership with the attached hospital of the Shiga University of Medical Science. Thus good progress was obtained after completion of treatment.

**Key word** implant treatment, comprehensive treatment

**はじめに**

2006年から当科では、「滋賀医科大学医学部附属病院地域連携インプラントシステム」の稼働を開始した。これは本システムへ登録した一般歯科診療所の歯科医師(以下「登録医」と当科が連携し、インプラントに関する外科処置に関しては当科が、その後の補綴治療については登録医で行うものである。

今回、乳歯の晩期残存と永久歯の先天性欠如による審美障害および機能障害を持つ患者に対して、本システムを利用した連携治療を行った結果、良好な審美的・機能的回復を得た1例を経験したので報告する。

**症例**

- ・患者: 23歳、女性。
- ・初診日: 平成18年4月初旬。
- ・主訴: 欠損部インプラント治療に対する精査希望。
- ・既往歴: 小児喘息・アトピー性皮膚炎。
- ・家族歴: 特記事項なし。
- ・現病歴: 平成10年4月上旬、17本の永久歯が先天的に欠如しており、成長とともに歯列不正が顕著となってきたため、審美障害及び機能障害を主訴に連携登録医を受診(写真1)、矯正治療が開始された。

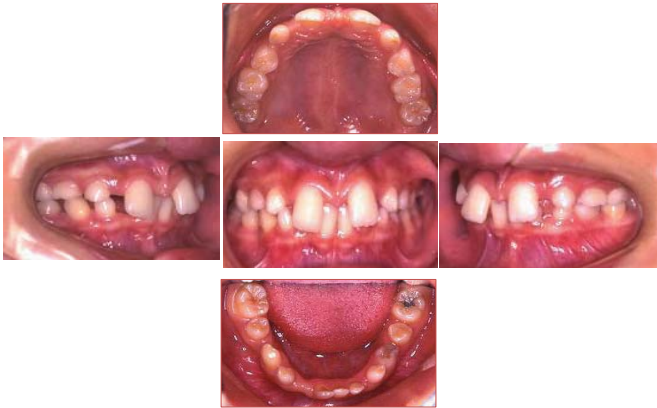

写真1 連携登録医における初診時の口腔内写真

平成18年4月  
インプラント治療に対する精査加療を目的に当科を紹介され受診した。

平成18年5月  
地域連携インプラントシステムに登録し、同システムの利用を開始した。

現症

全身所見：体格中等度、栄養状態良好

局所所見

口腔内所見：

75432	23457
742	2347

に欠損を認める(写真2)。

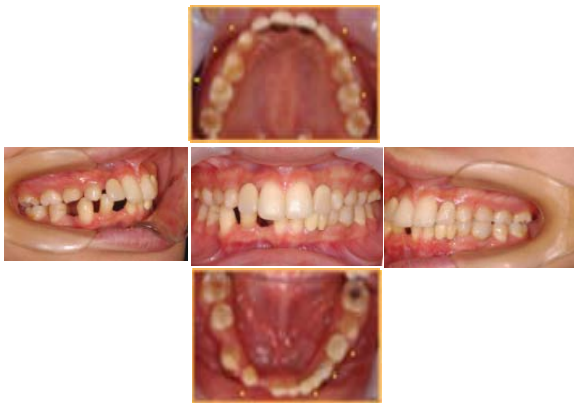

写真2 当科初診時の口腔内写真

パノラマ X線写真所見：

EOG	GDE
G	BGO
75432	23457
742	2347

に後継永久歯を認めず、

は欠損している(写真3)。

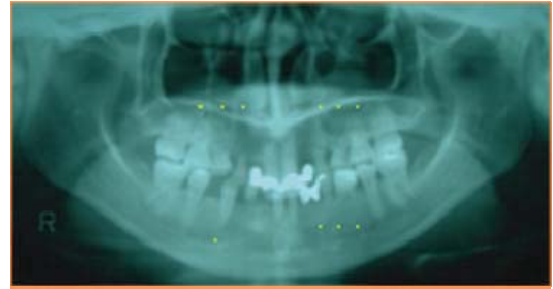

写真3 当科へ紹介時のパノラマ X線写真

## 処置および経過

登録医と合同カンファレンスを行い、治療計画を立案した。その結果、術前に登録医にて矯正治療を行い、当科では

- ①  $\overline{C}$  抜歯
- ②  $\overline{421}$  欠損部 骨増生手術
- ③  $\overline{421}$  欠損部 インプラント埋入手術
- ④ プロビジョナルレストレーション装着
- ⑤ 最終補綴
- ⑥ メンテナンス

の順に治療を行うことになった(図1)。

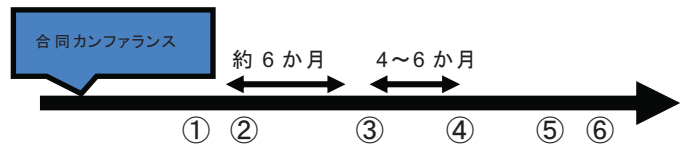


図1 治療経過

## ・結果

下顎右側前歯部の骨欠損部に対し、平成18年9月初旬、骨増生手術(ベニアグラフト)を行った(写真4)。

その後、骨の形成を7か月待機した後、平成19年4月初旬、インプラント埋入手術を施行した。埋入したインプラントは埋入トルク値が35Ncm以上を得ることができたため1回法とし、ヒーリングアバットメントを装着した(写真5)。

平成19年12月初旬、インプラント体に動揺、疼痛などの症状を認めず、インプラントのオステオインテグレーションは良好と判断し、プロビジョナルレストレーションを装着した(写真6)。平成20年1月初旬に最終補綴物装着し(写真7)、約3年経過した現在良好な経過を得ている(写真8)。

②：骨増生手術(ベニアグラフト)

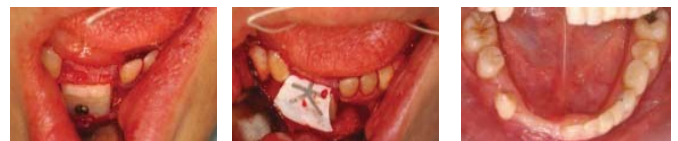
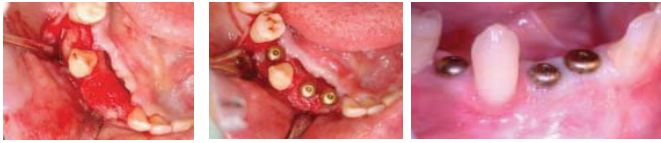
写真4 骨増生術中・術後の口腔内写真  
(平成18年9月中旬)

③：インプラント埋入手術



5 3 間      φ = 3.2mm、L=10mm    1 本  
 3~1 間      φ = 3.2mm、L=12mm    2 本

写真 5 インプラント埋入手術(平成 19 年 4 月初旬)

④：プロビジョナルレストレーション装着

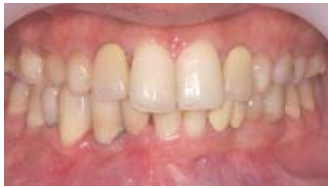

写真 6 プロビジョナルレストレーション装着  
 (平成 19 年 12 月初旬)

⑤：最終補綴物装着

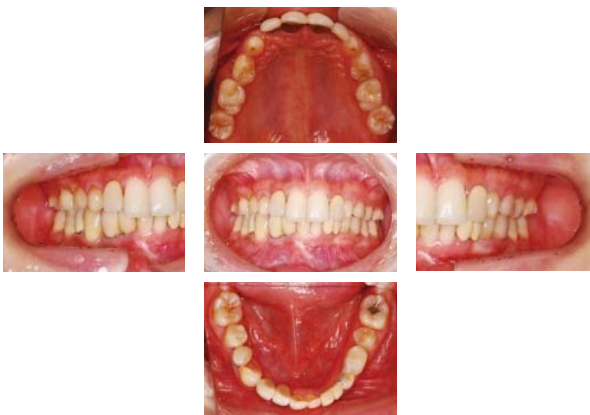

写真 7 最終補綴物装着後の口腔内写真  
 (平成 20 年 1 月初旬)

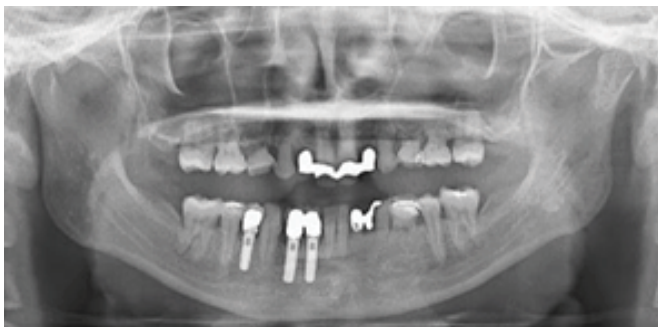

写真 8 最終補綴物の装着から 2 年 3 か月後のパノラマ X 線写真(平成 22 年 4 月初旬)

・考察

口腔は歯列不正、不良補綴物、歯周病、歯の欠損など何らかの問題が生じると、摂食や発音・構音など様々

な機能が失われる。そのうち歯の欠損に対するインプラント治療は広く患者に認知され、治療を希望する患者は増加傾向にある<sup>1)</sup>。しかしインプラント治療は本症例のように、骨量が少ない症例においては、骨増生手術といった侵襲の大きな複雑な外科的手術が必要になる<sup>2-4)</sup>。そのため滋賀医科大学医学部附属病院歯科口腔外科では、包括的治療を行う環境を整備することを目的として「滋賀医科大学医学部附属病院地域連携インプラントシステム（以下、地域連携インプラントシステム）」を開始した。

この地域連携インプラントシステムは、地域の診療所が必要に応じて滋賀県の中核病院である当科へ患者を紹介し、インプラント治療における外科的手術の提供を行う医療連携をいい、当科での外科的手術後は元の診療所で以後の診療を継続する連携の仕組みである。

本症例では地域連携インプラントシステムを利用し、術前の矯正治療、補綴治療は登録医で行い、骨増生手術やインプラント埋入手術といった複雑な外科的手術は当科で行った。

このように地域診療所と病院が連携して安全で、包括的な治療を行うことで、口腔機能が回復し、より快適な口腔内環境が得られ、患者の「生活の質」の向上につながると考えられた。

・結論

本症例では、矯正、補綴治療に関しては登録医、インプラントに関する外科処置に関しては当科で行うという包括的な治療を行った。地域に密着した本地域連携システムを用いることで、今後もさらに様々な症例に対して治療を行うことができると考えられた。

文献

- [1] 比嘉輝夫, 鍋島弘充, 樋口拓哉, 中島克仁, 水野真木, 脇田壮, 中野雅哉, 黒岩裕一朗, 矢島哲弥, 伊藤康弘, 加藤日義, 栗田賢一. 愛知学院大学歯学部口腔外科学第一診療部におけるインプラント治療の臨床統計— 2002 年より 4 年間の検討—; 愛院大歯誌, 43: 663-668, 2005.
- [2] 佐藤豊彦, 河奈裕正. 口腔インプラントとは? 糖尿病患者でもできるのか?. プラクティス, 26: 171-176, 2009.
- [3] 細川隆司, 正木千尋, 牧野路子, 中本哲自. 上顎インプラント治療における診断と術式選択-口腔インプラント科歯科補綴専門医の立場から-. 補綴臨床, 43: 302-308, 2010.
- [4] 仲貴之, 松永興昌, 片淵三千綱, 新田悟, 松浦尚志, 佐藤博信. 下顎無歯顎患者に対し最終補綴物を考慮しインプラント即時負荷を行った症例. 福岡歯科大学学会雑誌. 36: 28-28, 2010.